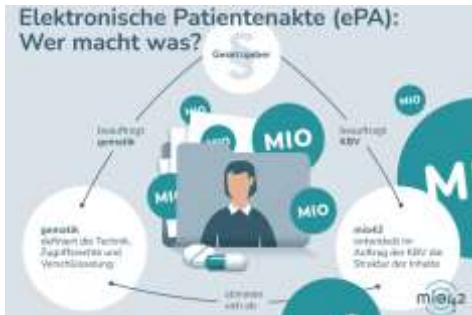

Das digitale revisionssichere Archiv - Heute

Quelle für die Verfügbarkeit semantisch
und syntaktisch interoperabler
Behandlungsinformationen

Annett Müller, M.A.
Geschäftsentwicklung, DMI
Vorsitzende DVMD e.V.

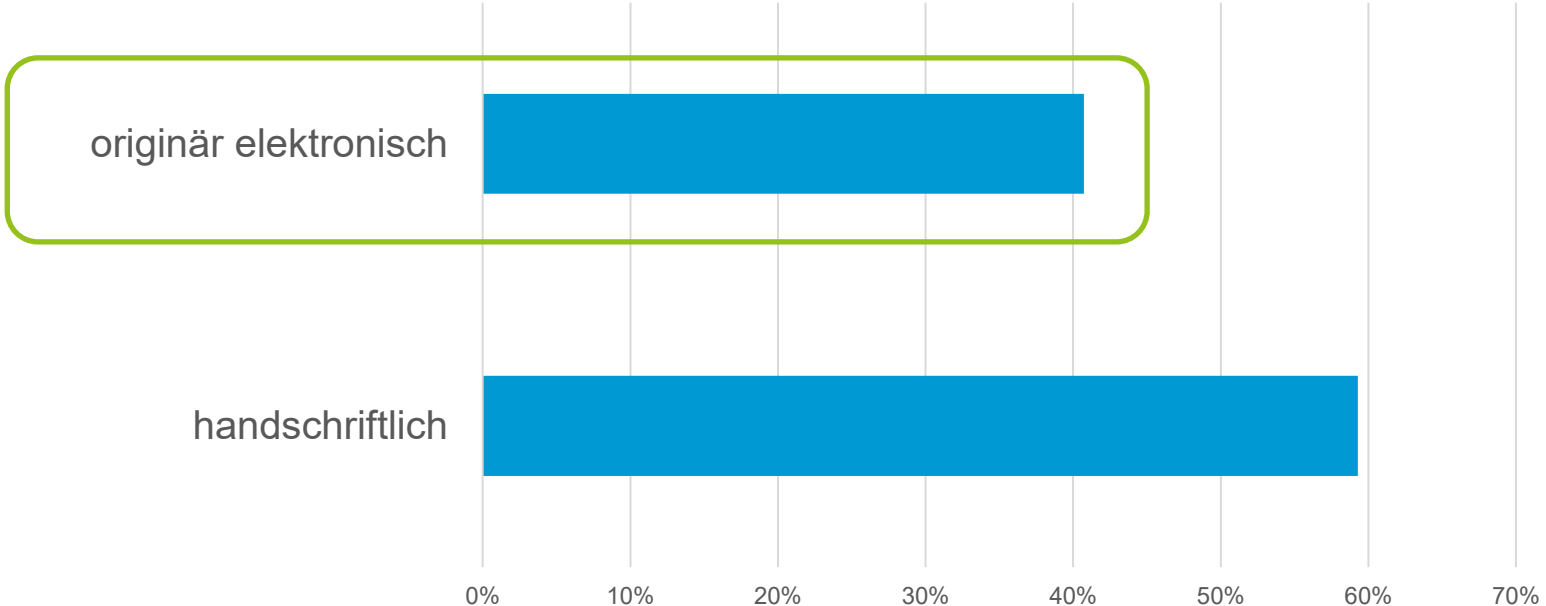




Informationsbedarf

- Ärzt*innen
- Pfleger*innen
- Therapeut*innen
- Qualitätssicherung
- Medizinische Register
- Patient*innen
- Kostenträger
- Medizinische Dienste

Art der Entstehung der Behandlungsdokumentation Zeitraum: 1. Juli bis 30. September 2023



Name, Vorname :

Straße :

Wohnort :

Kostenträger :

Patienten Nr. :

Geb. Datum :

Station/Amb. : Station

OPERATIONSBERICHT

Datum : 18.04.

Operateur : Dr. med.

Assistent :

OP-Schwester/Pfleger :

Narkose :

Begründung des Eingriffes:
 Linkes Auge: proliferative diabetische Retinopathie mit großem Traktionssegel von der Papille ausgehend, Cataracta protracta

Durchgeführte Operation:
 Linkes Auge: 23G Pars plana Vitrektomie + Traktionsmembranentfernung + Phakoemulsifikation + Spannringimplantation + Endolaserkoagulation + Lufteingabe in ITN

Operation:
 Lagerung, Desinfektion der Bindehaut mit PVP-Jodlösung 5 %, Desinfektion der Haut mit Cuta-sept, Abdecken und Aufkleben der Inzisionsfolie, Einschneiden derselben und Einsetzen des ungesperrten Lidsperrers. Spülung der Fomices mit BSS-Lösung. Parazentese temporal oben und nasal oben. Eingabe von Healon in die Vorderkammer. Kontinuierlich kurvilineare Kapsulorhexis über die Parazentese mit der zum Zystostom abgebogenen 12er-Nadel. Hydrodisektion. Anlegen des Clear-Cornea- Schnittes oben mit einer Breite von 2,8 mm bei 12 Uhr. Phakoemulsifikation unter Healonenschutz, Saug-Spül-Manöver. Implantation der CT

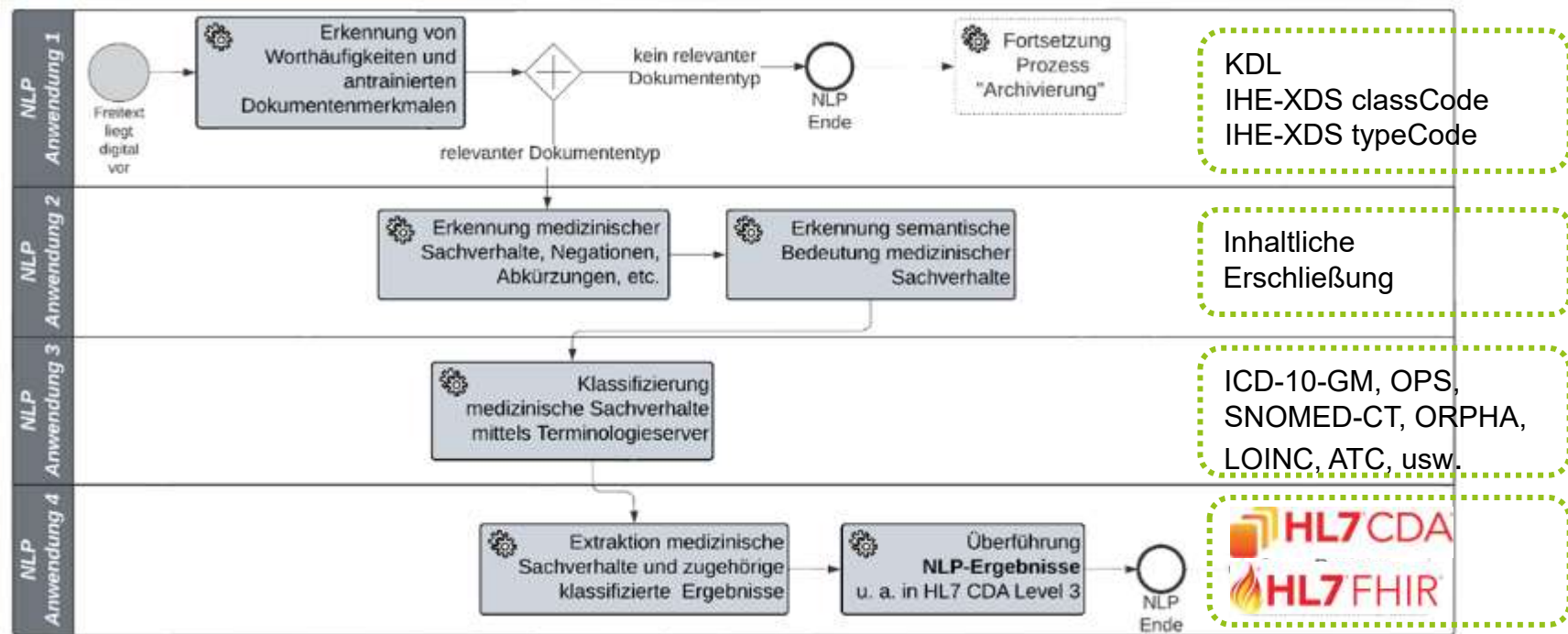
OP-Bericht
 (originär elektronisch)

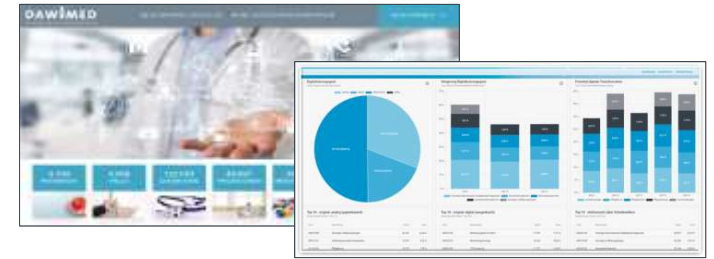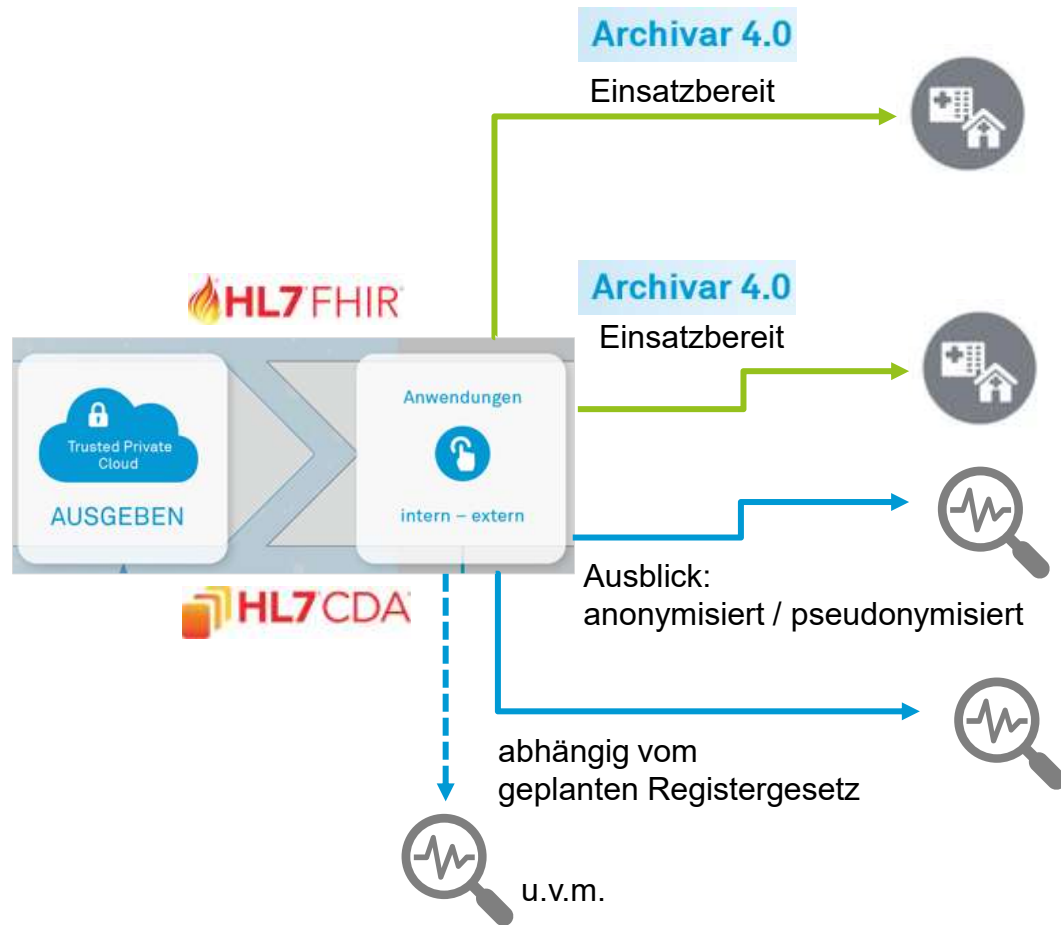
Do., 04. Aug.

	10:00	12:00	14:00
BASSZEITEN			
■ Gesamt		A	
■ Post-OP-Tage			
■ CAVE		Hepatitis C HIV COVID-19 Geheilt	
■ Schnellinfo			
■ Schnellinfo Bemerkung		» Ösophagusstenose: 04Z, 04.08 Ballondilatation/gi, 5.8 €	
■ Behandler			
■ Intensivverhalt			
■ AddOn Informationen Entlassplan			
■ Geplante Entlassung		» geplantes Entlassdatum: 06.08.2022 » voraussichtliches Entlassdatum: 06.08.2022	
■ Freiberufdiagnose			
VITALZEICHEN			
■ Vitalzeichen grafisch Pul/RR			
Pul	<input type="text" value="Schl/Min"/>		61
Blutdruck	<input type="text" value="mmHg"/>		129/87
■ Vitalzeichen Temperatur			

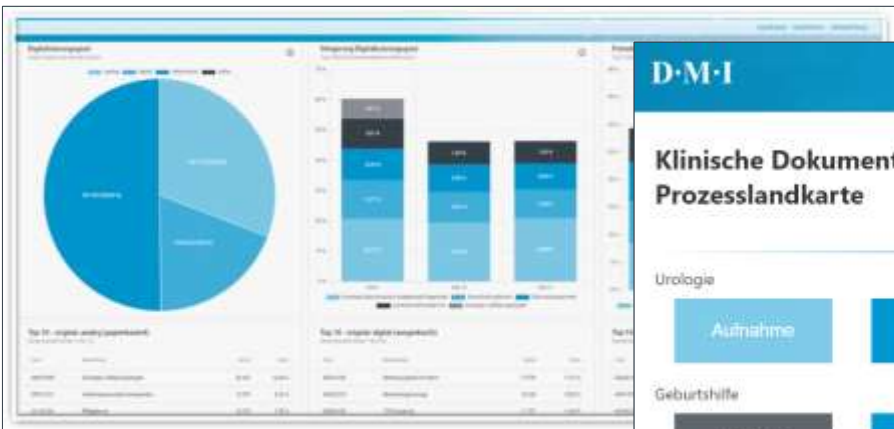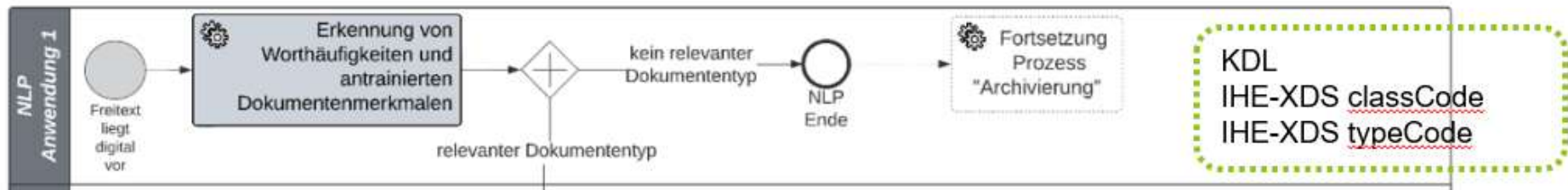
Auszug elektronische Pflegedokumentation
 (elektronisch über HL7-MDM ins Archiv übertragen)

Natural Language Processing (NLP) im Archivierungsprozess von DMI

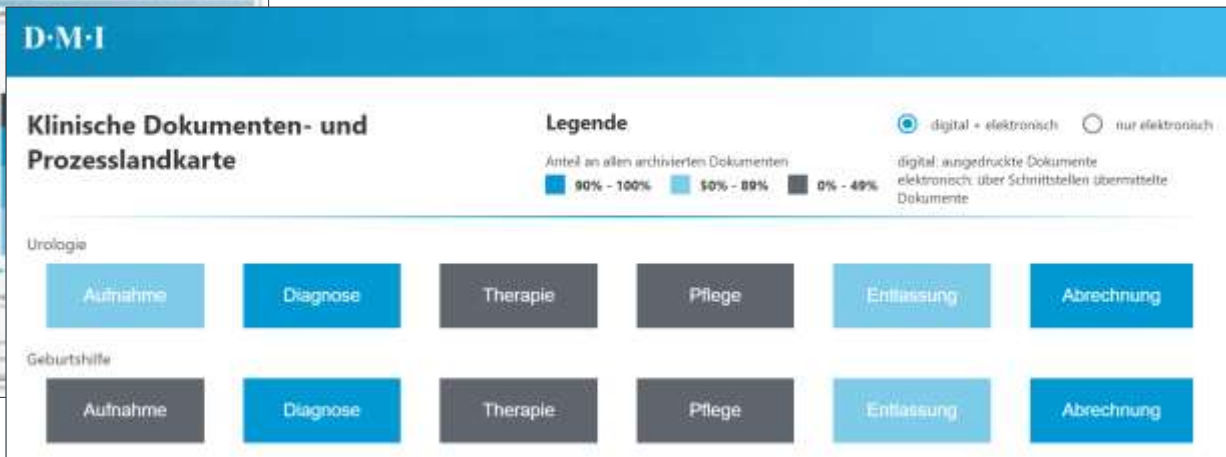




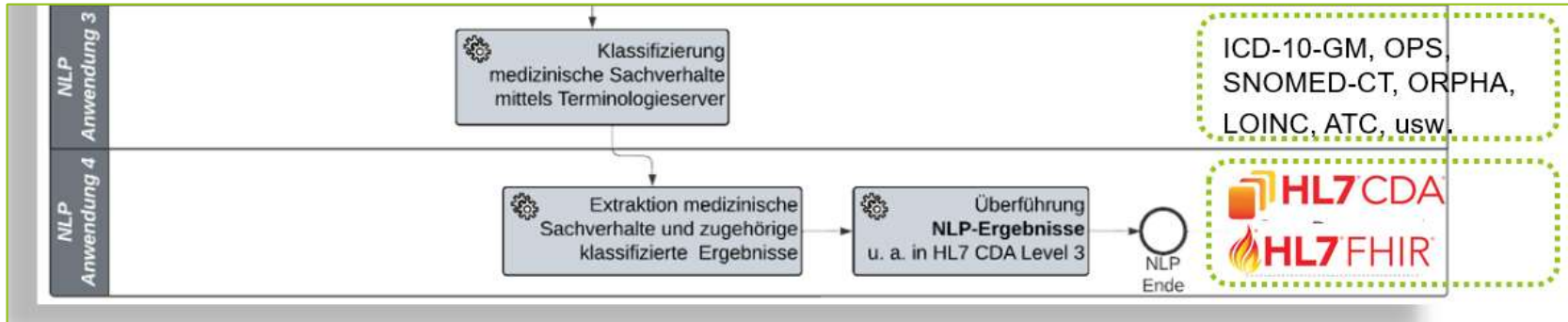
Aktuelle Anwendungsfälle für die Nutzung archivierter, qualifizierter Daten



Archivar 4.0 Dashboard



Aktuelle Anwendungsfälle für die Nutzung archivierter, qualifizierter Daten



Für weitere Fragen und zum Informationsaustausch



Annett Müller, M.A.
Geschäftsentwicklung

DMI GmbH & Co. KG
Otto-Hahn-Str. 11-13
48161 Münster
annett.mueller@dmi.de